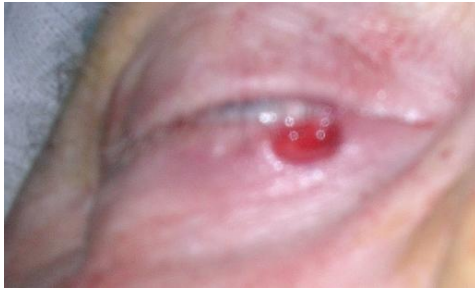
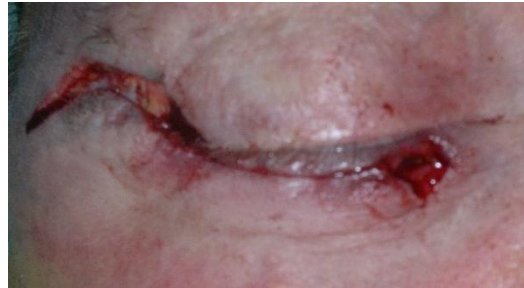
# Tumores de la piel

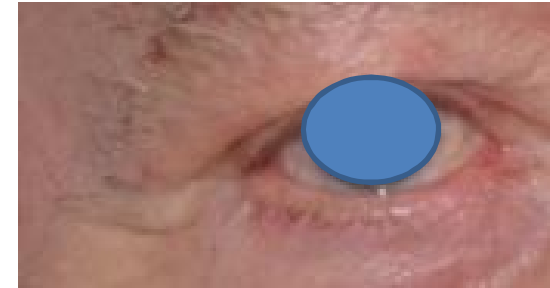
Tumor maligno Párpado inferior/ Lower eyelid  
Malignant Tumour



Antes/Before



Durante la resección y reconstrucción / During removal and reconstruction



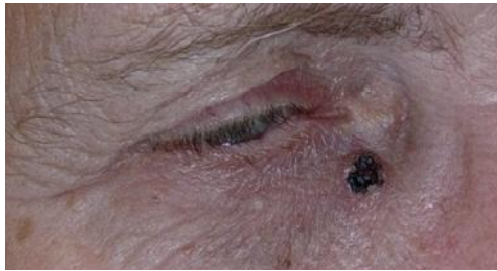Después/After



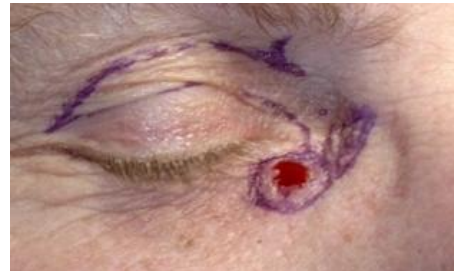Dr. José I. García Ceballos FCCP  
Cirujano Plástico – Plastic Surgeon  
Palma de Mallorca-Vitoria-London-Bruxelles

# Tumores de la piel

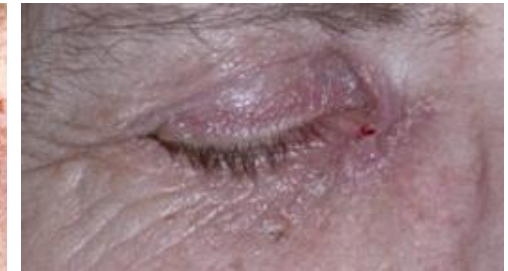
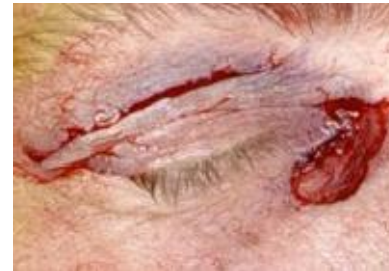Tumor maligno Párpado inferior/ Lower eyelid  
Malignant Tumour



Antes/Before



Durante la resección y reconstrucción / During removal and reconstruction

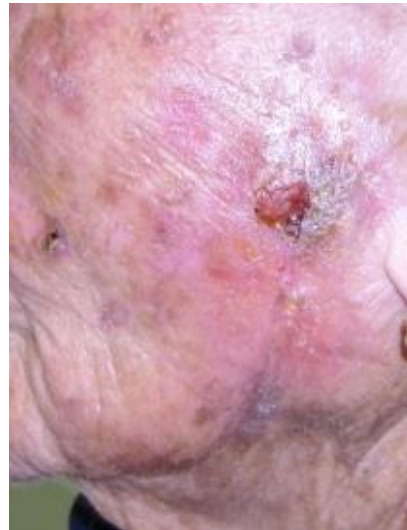

Después/After

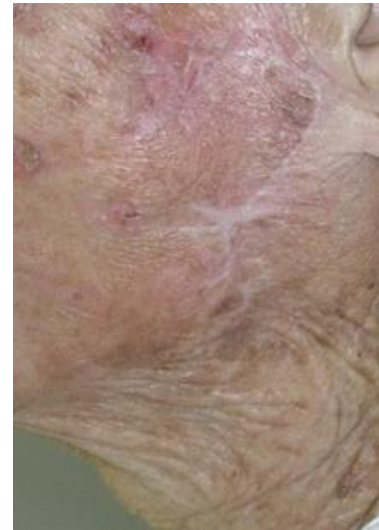

# Tumores de la piel

Tumor maligno Mejilla Izquierda/ Left Cheek  
Malignant Tumour



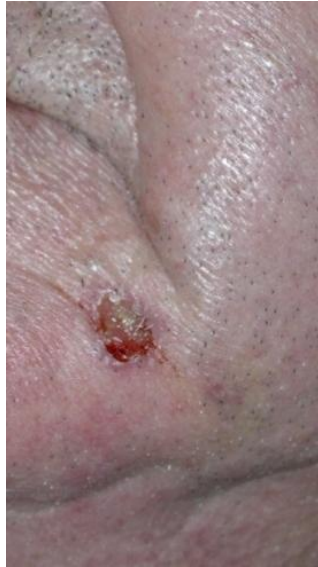Antes/Before



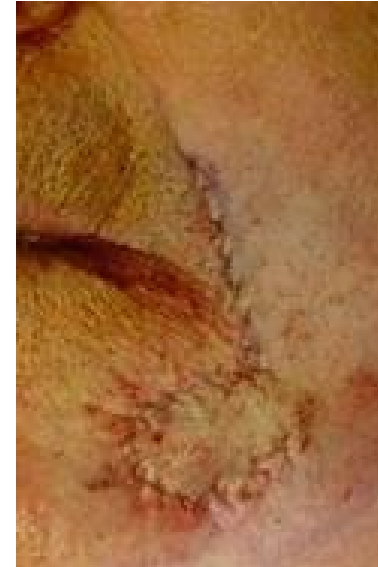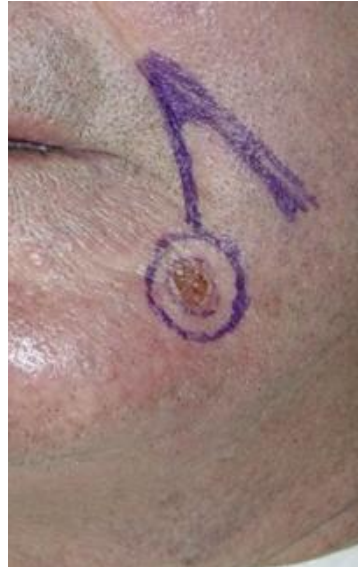Después/After

# Tumores de la piel

Tumor maligno Mentón / Chin Malignant Tumour



Antes/Before



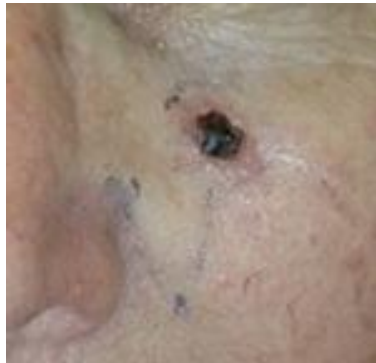Inmediatamente después de la cirugía/ Immediately after surgery



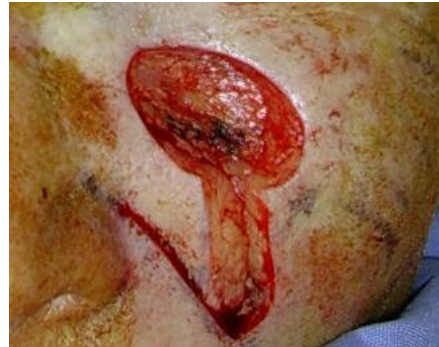Dr. José I. García Ceballos FCCP  
Cirujano Plástico – Plastic Surgeon  
Palma de Mallorca-Vitoria-London-Bruxelles

# Tumores de la piel

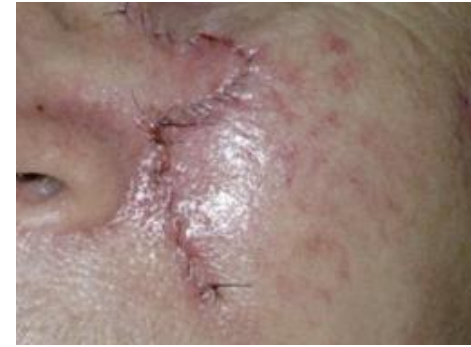
Tumor maligno Mejilla Izquierda/ Left Cheek  
Malignant Tumour



Antes/Before



Durante la resección y reconstrucción / During removal and reconstruction



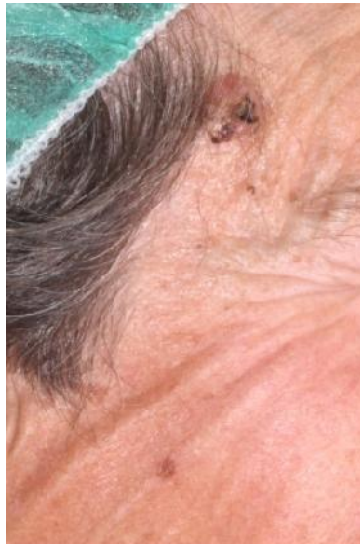Después/After



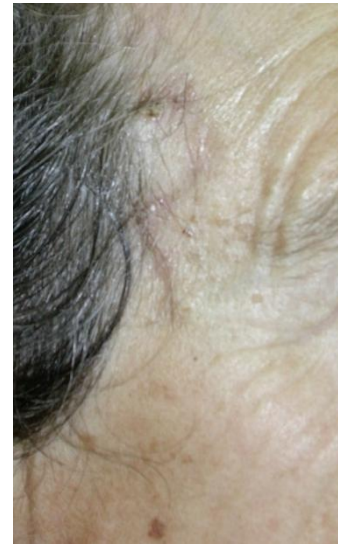Dr. José I. García Ceballos FCCP  
Cirujano Plástico – Plastic Surgeon  
Palma de Mallorca-Vitoria-London-Bruxelles

# Tumores de la piel

Tumor maligno Sien Derecha / Right Temple  
Malignant Tumour



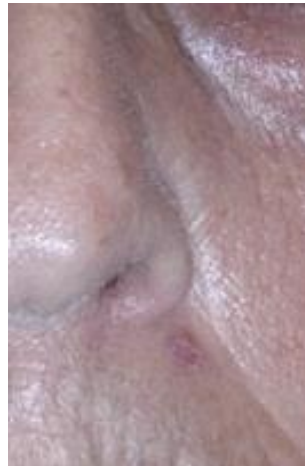Antes/Before



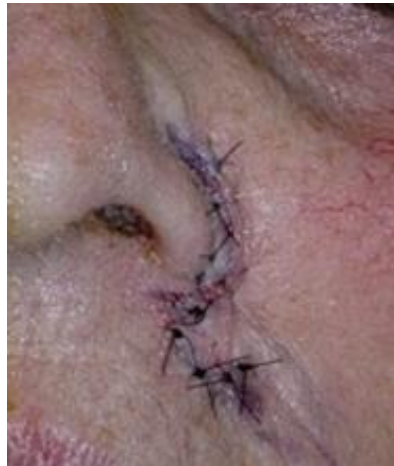Después/After

# Tumores de la piel

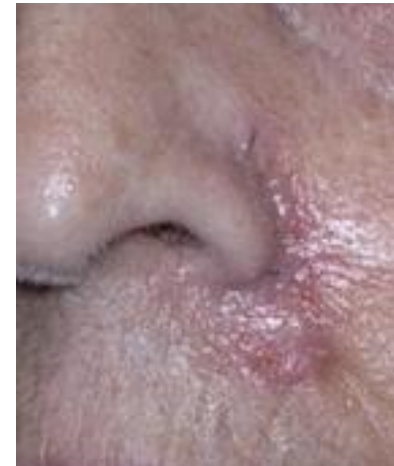Tumor maligno región paranasal izquierda/  
Paranasal left side Malignant Tumour



Antes/Before

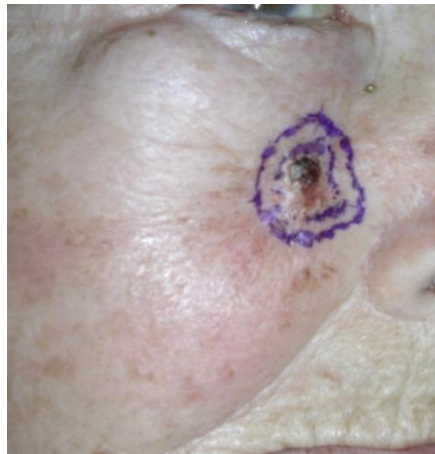


Inmediatamente después de la  
cirugía/ Immediately after surgery

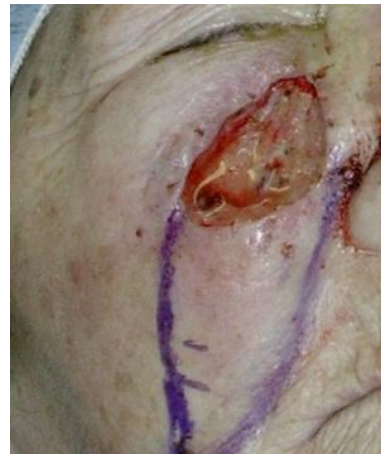

# Tumores de la piel

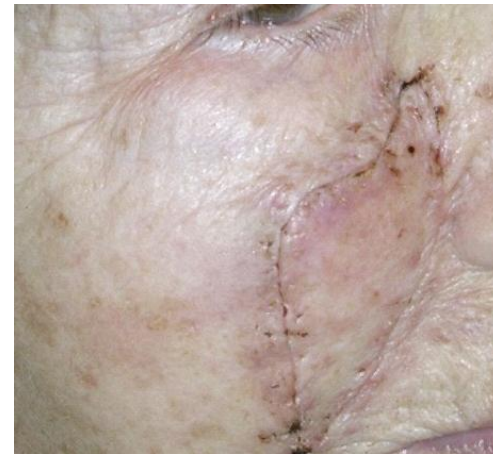
Tumor maligno Mejilla Izquierda/ Left Cheek  
Malignant Tumour



Antes/Before



Durante la resección y reconstrucción  
During removal and reconstruction



Inmediatamente después de  
la cirugía/ Immediately after  
surgery

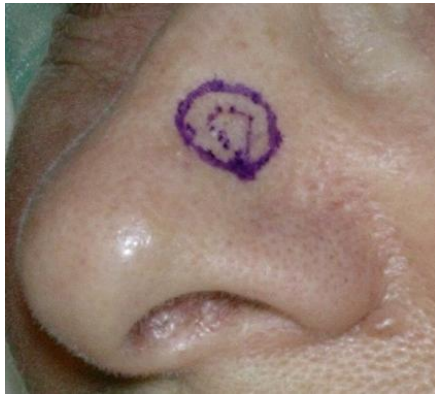

Dr. José I. García Ceballos FCCP  
Cirujano Plástico – Plastic Surgeon  
Palma de Mallorca-Vitoria-London-Bruxelles

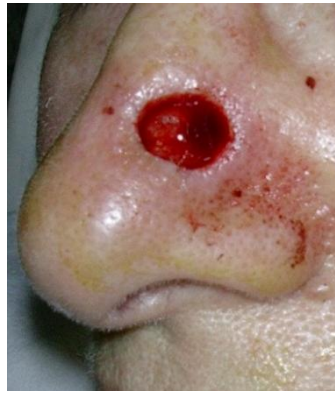

# Tumores de la piel

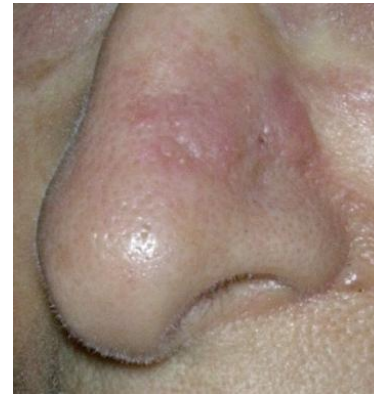## Tumor maligno dorso nasal/ Nasal dorsum Malignant Tumour



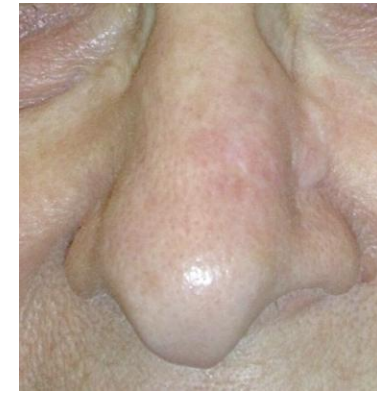Antes/Before



Durante la resección  
During removal



1mes Inmediatamente  
después de la cirugía/  
1 month Immediately after  
surgery

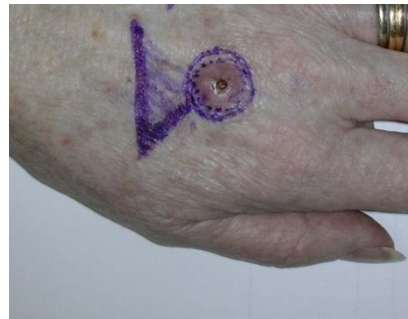

12 meses después de la cirugía  
12 months after surgery

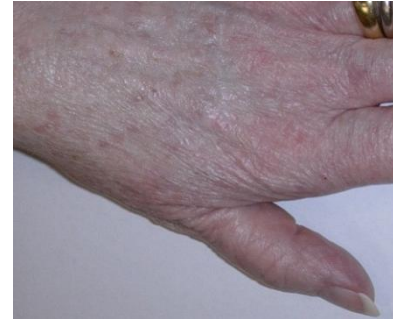

# Tumores de la piel

Tumor maligno dorso mano izquierda/ Left hand  
dorsum Malignant Tumour



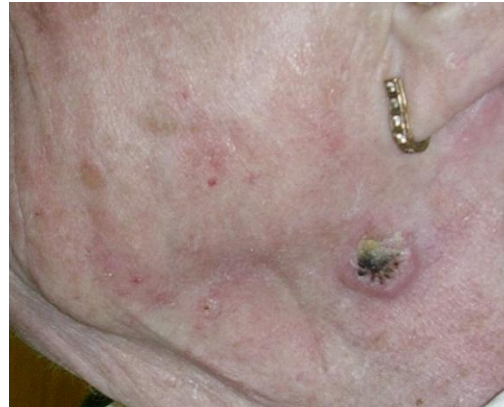Antes/Before



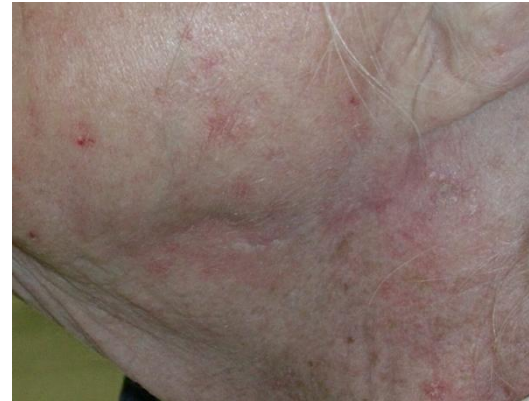Después/After

# Tumores de la piel

Tumor maligno dorso mano izquierda/ Left hand  
dorsum Malignant Tumour



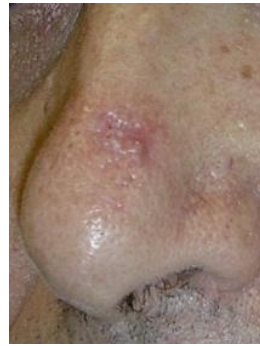Antes/Before



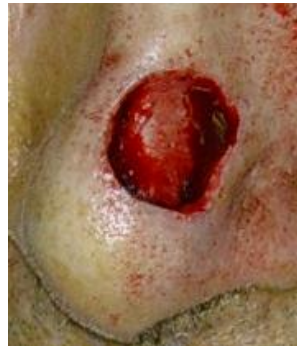Después/After

# Tumores de la piel

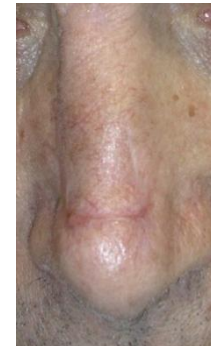## Tumor maligno dorso nasal/ Nasal dorsum Malignant Tumour



Antes/Before



Durante la resección  
During removal

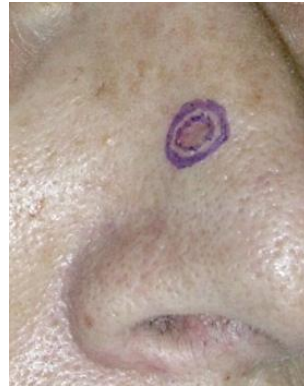

Antes/Before

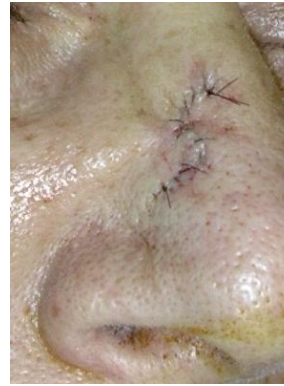


# Tumores de la piel

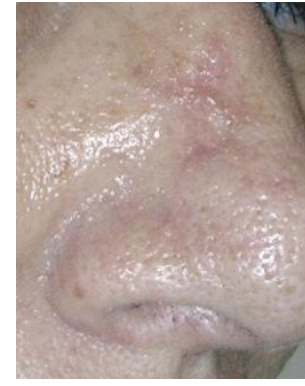Tumor maligno región paranasal izquierda/  
Paranasal left side Malignant Tumour



Antes/Before



Inmediatamente después  
de la cirugía/ Immediately  
after surgery

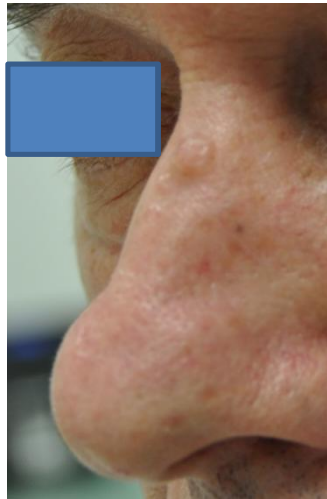


1mes después de  
la cirugía/  
1 month after  
surgery

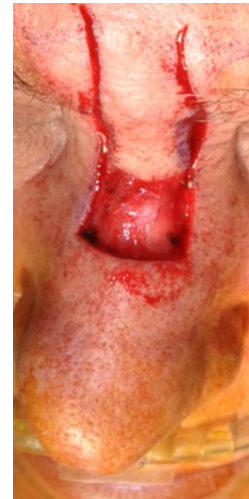
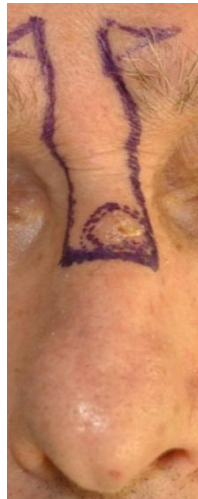
# Tumores de la piel

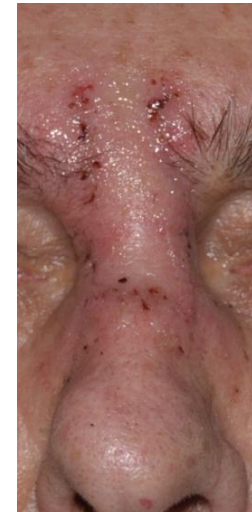
Tumor maligno región paranasal izquierda/  
Paranasal left side Malignant Tumour



Antes/Before



Durante la resección y reconstrucción  
During removal and reconstruction



1 semana después de la cirugía/  
1 week after surgery



Dr. José I. García Ceballos FCCP  
Cirujano Plástico – Plastic Surgeon  
Palma de Mallorca-Vitoria-London-Bruxelles